


月 日

3/26 GIF 《上部消化管内視鏡》
↳ 527



SDA 《十二指腸角: superior duodenal angle》 AW side 《前壁側: Anterior wall》に

SDA AW sideに

Telangiectasia 《毛細血管拡張》 (+) 《あり》

telangiectasia ⊕

出血 (-) 《なし》

出血 ⊖

Stomach 《胃》

Stomach

Ulcer 《潰瘍》 (-) 《なし》

ulcer ⊖

Atrophy 《萎縮》 0-III 《境界分類: 大弯側進展にて手術タイプ》

Atrophy 0-III

WBC 《白血球》 5800

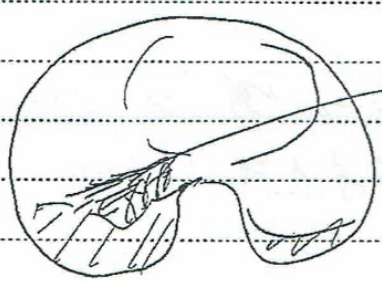
CRP 《C反応性たんぱく》 0.37

WBC 5800
CRP 0.37

OK 《良好》

OK ⊕

3/27



atelec 《無気肺: atelectasis》 (+) 《あり》

atelec ⊕

胸水 (+) 《あり》

胸水 ⊕

OK 《可》

ADL 《日常生活動作》

ADL

車イス 車 移動

車イス 車 移動 ⊕

つかまり歩き 何とかできる

つかまり歩きを何とかできる

3/30 WBC 《白血球》 5600

CRP 《C反応性たんぱく》 0.54

WBC 5600
CRP 0.54

OK 《良好》

OK ⊕

3/31

Ent 《退院》

Ent